

LIVRET D'INFORMATION

Patient



Association contre

l'Occlusion Veineuse Rétinienne

**Chaque année, en France, 20 000 personnes
sont atteintes d'une Occlusion Veineuse
Rétinienne (OVR).**

**Les occlusions veineuses rétinienne
peuvent survenir à tout âge, même chez
les adolescents, avec un âge moyen
entre 55 et 65 ans.**

L'ASSOCIATION

L'association OVR a été créée par des patients et des médecins pour :

- Informer des malades, leurs familles et le grand public sur les occlusions veineuses rétinienne.
- Soutenir les malades, grâce à des réunions d'informations et des témoignages de patients, des groupes de parole, un réseau de correspondants, un carnet d'adresse d'ophtalmologistes et services hospitaliers spécialisés.
- Aider la recherche grâce aux dons.
- Organiser des congrès, des enseignements post-universitaires.

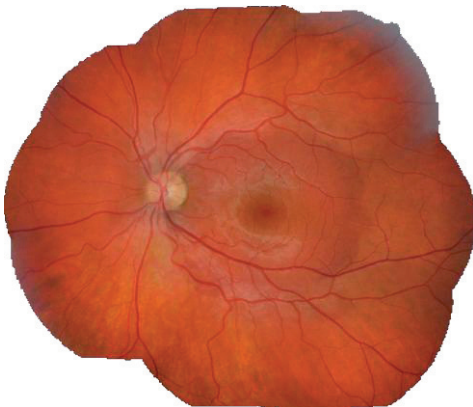SOMMAIRE

L'ASSOCIATION.....	3
RAPPELS : LA RÉTINE ET SA CIRCULATION	6
FRÉQUENCE.....	8
MÉCANISMES	8
CAUSES.....	11
DIAGNOSTIC	13
EVOLUTION ET PRONOSTIC.....	15
TRAITEMENTS	17
EN BREF	20
POUR CONTACTER L'ASSOCIATION	23

RAPPELS : LA RÉTINE ET SA CIRCULATION

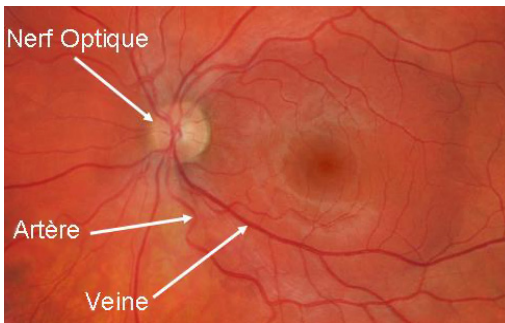
La rétine est le tissu, tapissant tout le fond de l'œil, dont le rôle est de transformer les images en signal biologique, qui est ensuite transmis au cerveau par le nerf optique.

La rétine est divisée en plusieurs régions : la macula est la région centrale responsable de la vision précise (lecture, reconnaissance des visages, etc.) : selon que la **macula** est atteinte ou non par une pathologie, la répercussion sur la vision sera donc plus ou moins importante et gênante. Le reste de la rétine sert à s'orienter, à repérer les objets en mouvement.



La rétine telle que la voit l'ophtalmologiste pendant l'examen du fond d'œil. La zone entourée est la macula.

La rétine reçoit le sang d'une seule artère (« artère centrale de la rétine »), qui se divise ensuite à la surface de la rétine. Le sang utilisé est ensuite drainé par une seule veine (« veine centrale de la rétine »). Entre les artères et les veines se trouvent de petits vaisseaux, appelés "capillaires", au niveau desquels se produisent les échanges avec la rétine.



Artères et veines entretiennent des rapports particuliers dans la rétine : ainsi, artère et veine centrales de la rétine cheminent ensemble dans le nerf optique ; toute la circu-

lation de la rétine passe par le nerf optique.

De plus, artères et veines se croisent fréquemment à la surface de la rétine.

FRÉQUENCE

Les occlusions veineuses peuvent survenir à **tout âge**, chez les adolescents comme chez les personnes âgées, avec un âge moyen de survenue entre 55 et 65 ans.

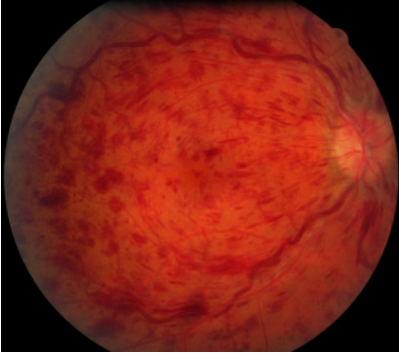
Chaque année en France, on estime que 20 000 personnes sont atteintes.

MÉCANISMES

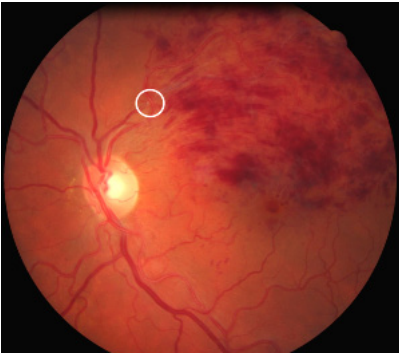Les occlusions veineuses rétiniennes sont la conséquence d'un ralentissement brutal de la circulation veineuse dans la rétine, alors que la circulation artérielle reste normale.

Selon le siège de l'obstruction, on en distingue deux formes :

- dans le nerf optique : occlusion de la veine centrale de la rétine (OVCR)
- dans la rétine, au niveau d'un croisement artério-veineux : occlusion d'une branche veineuse rétinienne (OBVR).



Occlusion de la Veine Centrale de la Rétine (OVCR)



Occlusion de Branche Veineuse Rétinienne, en amont d'un croisement artério-veineux (cercle)

Lorsqu'une occlusion veineuse survient, qu'il s'agisse d'une occlusion de la veine centrale ou d'une branche, le sang ne peut plus s'évacuer normalement hors de l'œil alors qu'il continue d'arriver par les artères : il en résulte un ralentissement de la circulation sanguine et une élévation de la pression qui règne dans les veines. Ces phénomènes se traduisent au fond d'œil par une dilatation des veines et l'apparition d'hémorragies.

Deux phénomènes concourent alors à faire baisser la vision :

- le ralentissement circulatoire lui-même, qui peut mener à une souffrance de la rétine par manque d'oxygène : **l'ischémie** ;
- un œdème de la rétine (**l'œdème maculaire**).

Ces deux phénomènes sont associés à des degrés qui varient selon les patients.

CAUSES

La cause des occlusions veineuses rétiniennes est incertaine. En particulier, la formation d'un caillot (ou thrombus) dans une veine rétinienne comme premier évènement n'est pas établie.

Les deux seuls **facteurs de risque** qui sont clairement retrouvés plus fréquemment (mais pas toujours) chez des patients souffrant d'occlusion veineuse rétinienne sont l'**hypertension artérielle** d'une part, l'**hypertonie oculaire** et/ou le glaucome d'autre part, sans pour autant que l'on comprenne bien les rapports et les liens de cause à effet entre ces maladies.

OVCR et OBVR sont probablement dues à des mécanismes distincts : au cours des OBVR, il semble qu'une petite artère, dont la paroi est « durcie » (par l'hypertension artérielle par exemple), « écrase » une veine au niveau d'un de leurs croisements.

Les occlusions veineuses sont différentes des phlébites des membres inférieurs (les patients souffrants d'une de ces maladies n'ont pas plus de risque de souffrir de l'autre), et n'ont pas de rapport avec le tabagisme (et sans doute pas avec l'hypercholestérolémie).

Cette maladie pourrait parfois être génétique.

En effet, plusieurs cas peuvent survenir au sein d'une même famille. Cependant, le gène responsable n'a pas été découvert à ce jour.

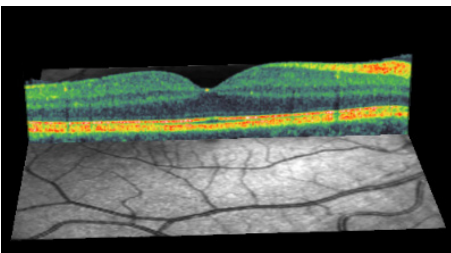
Il est très fréquent de ne retrouver aucune cause à la maladie, et faire un bilan approfondi (comme des explorations approfondies de la coagulation) n'a qu'un intérêt très limité voire nul.

DIAGNOSTIC

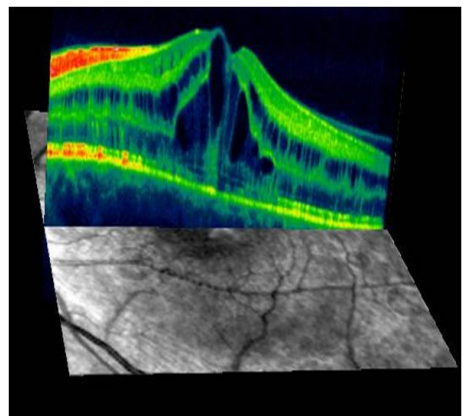
Le plus souvent, le diagnostic est porté par l'ophtalmologiste en examinant le fond d'œil.

Les examens complémentaires sont le plus souvent limités à des photographies du fond d'œil, et parfois une angiographie (injection de produit fluorescent dans une veine du bras pour mieux voir les vaisseaux de la rétine et les conséquences éventuelles de l'occlusion).

Un OCT (« Tomographie en Cohérence Optique »), qui donne des images en coupe de la rétine à l'aide d'une lumière réfléchiée par ses différentes couches, est utile pour diagnostiquer et mesurer un éventuel œdème maculaire.



Macula normale en OCT



Œdème maculaire en OCT

Un bilan biologique simple pourra vous être proposé, pour rechercher par exemple une viscosité sanguine trop élevée ou une tendance à une coagulation exagérée; un bilan sanguin et cardio-vasculaire plus poussé est parfois nécessaire, décidé au cas par cas.

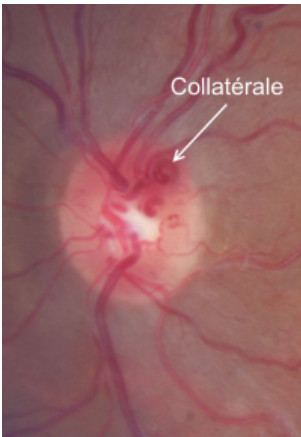
Ce bilan est le plus souvent normal, car il y a peu de personnes chez qui une maladie générale en rapport avec l'occlusion veineuse sera retrouvée (hormis l'hypertension artérielle).

En raison de ses complications potentielles, et pour pouvoir vous proposer un éventuel traitement à temps, il vous sera demandé d'effectuer des contrôles ophtalmologiques réguliers.

EVOLUTION ET PRONOSTIC

Une fois déclarée, l'évolution de la maladie, très variable d'un patient à un autre, est **difficile à prévoir**.

Le plus souvent, la circulation va se rétablir, soit parce que la veine occluse va spontanément se déboucher, soit parce que des vaisseaux appelés « vaisseaux collatéraux » vont se développer pour contourner l'obstacle.



Si ces vaisseaux collatéraux se développent suffisamment vite, la circulation pourra être rétablie, limitant d'autant les lésions de la rétine.

Ainsi, de nombreux patients **guérissent (spontanément)** sans séquelle. Chez d'autres peut persister une altération de la vision à différents niveaux : par exemple, la vision peut fluctuer d'un jour à l'autre, voire au cours d'une même journée (avec habituellement une moins bonne vision le matin au réveil) ; d'autres patients pourront continuer à voir des tâches dans leur champ de vision (« scotomes »),

tandis que l'acuité visuelle (mesurée en dixièmes) est remontée.

A l'opposé, l'occlusion veineuse peut durer plusieurs mois, et même dans certains cas devenir chronique (persistant alors plusieurs années), évoluant alors vers des **complications : l'œdème maculaire et/ou la fermeture des capillaires (entraînant l'« ischémie »)**.

Les formes les plus sévères de la maladie sont essentiellement le fait de certaines occlusions de la veine centrale. Au cours des occlusions de branche, la perte de la vision n'est jamais complète, car la plus grande partie de la rétine n'est pas concernée par l'occlusion, et la macula peut être épargnée.

Le risque de bilatéralisation, c'est-à-dire de l'atteinte de l'autre œil, bien que non nul, est très faible.

TRAITEMENTS

A l'heure actuelle, il y a peu de certitudes sur la façon de traiter cette maladie. Notamment, nous ne savons toujours pas comment « déboucher » la veine.

Si de nombreux traitements peuvent vous être proposés, tels que les antiagrégants plaquettaires, divers fluidifiants ou correcteurs rhéologiques, ou la chirurgie, **aucun n'a, à ce jour, fait la preuve certaine de son efficacité pour améliorer la circulation rétinienne.** Les recherches sur ces traitements (et de nouveaux) se poursuivent donc. Notamment, l'hémodilution (dont le principe est de "diluer" le sang, ce qui permet théoriquement d'améliorer l'oxygénation rétinienne) pourrait avoir un intérêt pour des patients sélectionnés.

Nous sommes finalement actuellement limités à **prendre en charge les éventuelles complications,** pour lesquelles existent des traitements :

- Lorsque la vision est basse en raison d'un **œdème prolongé de la rétine**, certains traitements, tels que du laser et/ou l'injection intraoculaire d'anti-inflammatoires (corticostéroïdes) ou de médicaments « anti-VEGF », peuvent améliorer la vision, au moins pendant quelques mois. Ces traitements n'ont pas pour but de « déboucher » les veines, mais de diminuer l'œdème maculaire : ils peuvent alors permettre de récupérer de la vision en attendant que la circulation veineuse s'améliore spontanément.
- Lorsque les capillaires se bouchent sur une grande surface (forme « ischémique »), la réalisation d'un traitement au laser peut être nécessaire, pour éviter la prolifération de petits vaisseaux anormaux qui peuvent entraîner des saignements et/ou des douleurs. Ce traitement au laser n'a aucun effet sur l'acuité visuelle, mais permet d'éviter la survenue de complications (parfois douloureuses) sur un œil déjà mal voyant.

Si vous présentez un diabète ou une hypertension artérielle, un contrôle le plus strict possible de la glycémie et/ou de la tension artérielle est nécessaire pour limiter les complications de l'occlusion veineuse.

*Rédigé par Pr Michel Paques
et Dr Jean-François GIRMENS
(Sep 2012)*

Qu'est-ce qu'une OVR ?

Au cours de l'occlusion veineuse rétinienne (OVR), le sang veineux ne peut plus s'évacuer normalement hors de l'œil : il en résulte un ralentissement de toute la circulation sanguine rétinienne et une élévation de la pression dans les veines.

Il existe deux formes d'OVR :

- L'occlusion de la veine centrale de la rétine (OVCR)
- L'occlusion d'une branche veineuse (OBVR)

Une perte de vision, parfois sévère, peut survenir.

Les causes des OVR ne sont pas encore connues exactement, mais les traitements s'améliorent grâce à la recherche qui progresse et doit être soutenue.

BULLETIN D'ADHÉSION

A retourner accompagné de votre chèque libellé
à l'ordre de « Association OVR » à :

Association OVR
c/o CHNO des Quinze-Vingts
Secrétariat 4^{ème} étage
28 rue de Charenton
75571 PARIS CEDEX 12

NOM :

PRÉNOM :

ADRESSE :

.....

CP :

VILLE :

@ EMAIL :

J'adhère pour une année à l'Association
OVR pour un montant de 20,00 €*

Je soutiens l'action de l'Association
par un don de €*

DATE :

SIGNATURE :

** Ces sommes sont déductibles de vos impôts
selon la réglementation en vigueur.*

Ne pas jeter sur la voie publique.



POUR CONTACTER L'ASSOCIATION

Site internet : www.asso-ovr.fr

Forum : <http://forum.asso-ovr.fr>

Facebook : <https://www.facebook.com/groups/asso.ovr>

Twitter : [@asso_ovr](https://twitter.com/asso_ovr)

Email : contact@asso-ovr.fr



Adresse postale :

Association OVR
c/o CHNO des Quinze-Vingts
Secrétariat 4ème étage
28 rue de Charenton
75571 PARIS CEDEX 12



Reproduit par Allergan